VIA MEDICA

Ginekologia i Perinatologia Praktyczna 2022
tom 7, nr 4, strony 189–195
Copyright © 2022 Via Medica
ISSN 2451–0122
e-ISSN 2451–1943

Eduardo Porro — prekursor współczesnego cięcia cesarskiego

Eduardo Porro — precursor of the contemporary caesarean section

Witold Malinowski[1], Jarosław Kalinka[2]

[1]Mazowiecka Uczelnia Publiczna, Wydział Nauk o Zdrowiu w Płocku
[2]I Katedra Ginekologii i Położnictwa Uniwersytetu Medycznego w Łodzi

STRESZCZENIE

Współcześnie cięcie cesarskie stało się zabiegiem powszechnym i uważanym za bezpieczny. Zdarza się nawet preferowaną przez pacjentki alternatywą dla porodu drogami natury. Jednak stan ten trwa od stosunkowo niedawna. W przeszłości cięcia cesarskie właściwie w każdym przypadku kończyły się śmiercią zarówno matki, jak i dziecka. Tę sytuację zmienił Eduardo Porro. W 1869 roku podczas cięcia cesarskiego zdecydował o śródoperacyjnym usunięciu macicy wraz z przydatkami. Poród zakończył się spektakularnym, jak na tamte czasy, sukcesem — przeżyła zarówno matka, jak i dziecko. Eduardo Porro kontynuował udoskonalanie swojej metody, na zawsze zapisując się w historii położnictwa.

Słowa kluczowe: cięcie cesarskie; histerektomia; histerektomia śródporodowa; Eduardo Porro

Gin. Perinat. Prakt. 2022; 7, 4: 189–195

W historii ginekologii i perinatologii dzieło włoskiego położnika Eduardo Porro reprezentuje kluczowy etap w rozwoju cięcia cesarskiego w epoce nowożytnej. Jego nazwisko na stałe weszło do historii położnictwa jako nazwa operacji, podobnie jak nazwiska wielu anatomów, fizjologów i chirurgów, które są związane ze strukturami, procesami i operacjami. Jednak, jak w przypadku wielu innych słynnych przedstawicieli naszego zawodu nazwisko jego odeszło w zapomnienie i obecnie nawet specjaliści położnictwa i ginekologii, wiedzą stosunkowo mało o tym niezwykłym człowieku.

Eduardo Porro urodził się w 1842 roku w Pawii (obecna Padwa), gdzie odebrał wczesną edukację. Pomimo dużych problemów związanych z brakiem środków finansowych uzyskał tytuł lekarza. W 1902 roku doznał przypadkowego zranienia dłoni podczas operacji zakażonej pacjentki i zmarł w Mediolanie 18 lipca tego samym roku z powodu powikłań związanych z posocznicą.

Porro zalecał histerektomię podczas cięcia cesarskiego w celu kontroli krwotoku z macicy i zapobieganiu zapalenia otrzewnej. Jego procedura przyczyniła się do poprawy wyników przeżywalności matki i dziecka, ale kosztem jej dalszej płodności. Przed Porro śmiertelność płodów i osób rodzących była praktycznie stuprocentowa. Dzięki histerektomii w ciągu pięciu lat Porro zakończył pomyślnie 50 ciąż. Śmiertelność matek obniżyła się do 58%, a płodów do 14%, co w tym czasie stanowiło ogromny postęp [1]. Osiągnięcia Porro nie były powszechnie uznawane za dostateczny sukces ze względu na charakter operacji, która powodowała radykalną histerektomię i w konsekwencji niepłodność, ale dała początek dalszym udoskonaleniom, które zapo-

Adres do korespondencji: Jarosław Kalinka, I Katedra Ginekologii i Położnictwa Uniwersytetu Medycznego w Łodzi, e-mail: jkalinka@jkalinka.pl

czątkowały współczesną erę cesarskiego cięcia. Dlatego Porro można uznać za jednego z twórców nowoczesnego cięcia cesarskiego.

Koncepcja histerektomii podczas cesarskiego cięcia, która stanowiła podstawę operacji Porro, została po raz pierwszy zaproponowana przez Josepha Cavalliniego. W roku 1768 opublikował on we Florencji artykuł zatytułowany „Eksperymenty medyczno-chirurgiczne na temat wycięcia macicy u niektórych zwierząt". Jego eksperymenty dotyczyły usuwania ciężarnych macic u psów i owiec. U jednej z suczek usunął macicę zawierającą dziewięć szczeniąt. Na podstawie uzyskanych wyników doszedł do ostatecznego wniosku, że po usunięciu macicy u ciężarnej wraz z jej zawartością powrót do zdrowia jest całkowicie możliwy oraz że narządy te „nie są konieczne do podtrzymania życia". Opis swoich doświadczeń kończy słowami: „Wszystko zostało należycie zważone i nie ma wątpliwości, że macica wcale nie jest konieczna do życia; ale czy może zostać bezkarnie usunięta z ludzkiego ciała, nie można być pewnym bez dalszej serii eksperymentów w tym zakresie, które być może pozwolą rozwiązać ten problem w kolejnych pokoleniach" [2].

Kolejnym operatorem, który w 1809 roku podjął próbę amputacji macicy w czasie operacji cięcia cesarskiego, był dr G.P. Michaelis (1754–1814) z Marburga. W relacji z przeprowadzonego cięcia cesarskiego, opublikowanej w tym samym roku w czasopiśmie Siebolda *Lucina*, podjął się próby obrony stosowania dużych dawek opium w leczeniu, twierdząc, że gwałtowna reakcja pacjentki na ból stanowi znacznie większe zagrożenie dla jej życia niż sama operacja. Twierdził, że kiedy macica została odcięta, to reakcja kobiety na ból była znacznie mniejsza. Na koniec zastanawiał się nad pytaniem, „czy cesarskie cięcie nie zostanie wykonane mniej niebezpiecznie, gdy zostanie połączone z wycięciem macicy, narządem, którego usunięcie jest przecież w takich okolicznościach wcale nieszkodliwe?". Nie podjął jednak dalszych badań nad tym tematem [3].

Doktor James Blundell (1790–1878) — angielski lekarz, fizjolog, położnik-ginekolog, (przeprowadził pierwszą zakończoną pomyślnie transfuzję krwi pacjentowi z krwotokiem), podczas swoich wykładów w Guy's Hospital w 1828 roku, mówił: „W chwilach zastanowienia się miałem czasami skłonność wmawiać sobie, że niebezpieczeństwa związane z operacją cięcia cesarskiego mogą być znacznie zmniejszone przez całkowite usunięcie macicy. Może ten sposób działania okazać się istotnym i cennym ulepszeniem" [4]. Na cztery króliki, które operował dr Blundell, trzy wyzdrowiały, podczas gdy czwarty zmarł z powodu zsunięcia się podwiązki naczyniowej. Natomiast Feser w 1862 roku, dzięki amputacji macicy, uratował dwie suki z pośród operowanych czterech. Po tych eksperymentach na zwierzętach nastąpiły eksperymenty na ludziach, prowadzone przez Fogliatal'o z Pizy, Porro z Pawii i Reina z Sankt Petersburga.

Ale dopiero w 1869 roku po raz pierwszy amputowano ciężarną macicę u żywej kobiety. Dokonał tego dr Horatio Robinson Storer (1830–1922) lekarz z Bostonu USA [5]. Storer był absolwentem Harvardu, gdzie pracował pod kierunkiem Jamesa Younga Simpsona z Edynburga. W jego przypadku konieczny był poród brzuszny, ponieważ kanał rodny został zablokowany przez duży guz, który okazał się olbrzymim mięśniakiem macicy. Operacja została podjęta w trybie awaryjnym, trzy godziny po rozpoczęciu czynności porodowej. Chociaż niemowlę przeżyło, matka zmarła sześćdziesiąt osiem godzin po operacji z powodu wykrwawienia [6].

Jednak dopiero Eduardo Porro w 1876 roku przeprowadził pierwszą na świecie operację cięcia cesarskiego z histerektomią, podczas której zarówno matka, jak i niemowlę przeżyło [7]. Operacja Porro była starannie zaplanowana i dzięki temu wykonana w optymalnych warunkach. Porro udokumentował swój zabieg w następnym roku w artykule o 63 stronach (ryc. 1). Operacja wzbudziła powszechne zaintereso-

Rycina 1. Edoardo Porro (1842–1902)

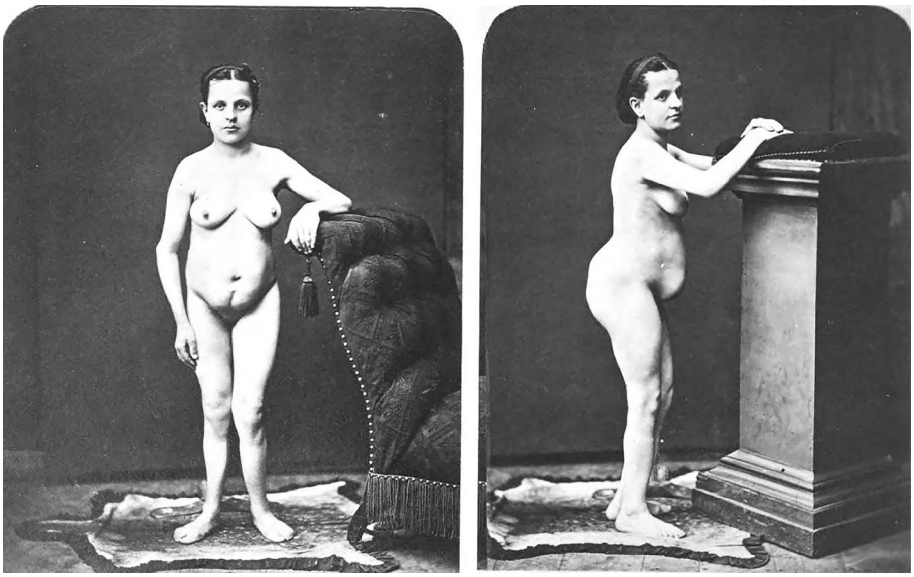

Rycina 2. Zdjęcie ukazuje konfigurację szkieletu i ogólne odżywienie pacjentki. Z przodu widoczna jest rozległość i kierunek rany po gastrotomii oraz skrzywienie kończyn dolnych. Zdjęcie z profilu przedstawia duże siodło lędźwiowe i sposób wysklepienia ud

wanie na całym świecie i od tamtego czasu stała się znana jako operacja Porro. Przebieg operacji wyglądał następująco:

Rodzącą była 25-letnia pierwiastka, karlica Julia Cavillini, która została skierowana do kliniki Porro w Pawii z powodu zniekształcenia miednicy (ryc. 2). Chorowała na krzywicę między 3. a 10. rokiem życia i w tym okresie nie była w stanie utrzymać się samodzielnie w pozycji wyprostowanej. Miała zaledwie 148 centymetrów wzrostu i charakterystyczne dla krzywicy zmiany kostne w obrębie kończyn dolnych, skoliozę, a prawy grzebień biodrowy znajdował się 4 cm wyżej niż lewy. Miednica była zwężona we wszystkich płaszczyznach z koniugatą diagonalną (sprzężna zewnętrzna), wynoszącą zaledwie 7 cm. Dodatkowo kręgozmyk w obrębie kręgosłupa lędźwiowego spowodował powstanie „dachu" nad wchodem miednicy. Porro napisał: „To było oczywiste że istniała absolutna dysproporcja i cesarskie cięcie było obowiązkowe".

Porro skonsultował się ze swoimi kolegami w Pawii i wszyscy zgodzili się, że poród drogami natury będzie niemożliwy, nawet w przypadku zastosowania embriotomii. Omówił tę sprawę nawet z biskupem Pawii, który także wyraził zgodę na wykonanie tej procedury. Jego plan polegał na amputacji macicy przez otwarcie ściany brzucha, w przypadku gdyby wystąpił poważny krwotok podczas porodu. Julia Cavillini została przyjęta do szpitala 21 maja tuż przed porodem, z odpływaniem płynu owodniowego. Podano chloroform jako znieczulenie. Porro [7] dalej pisze „O godzinie 16:51 zaczęliśmy przecinać warstwy ściany brzucha, robiąc 12-centymetrowe nacięcie w obrębie kresy białej. Po otwarciu jamy otrzewnej macica została natychmiast przecięta, w tym samym kierunku i w tym samym zakresie jak nacięcie brzucha. Nie mogłem moją prawą ręką włożoną do jamy macicy wydobyć główki płodu, w końcu sięgnąłem, chwyciłem i wyprowadziłem prawą nogę i udo, następnie lewą nogę, tułów, ramiona, a głowa podążyła natychmiast bez problemów. Urodziliśmy duże (3300 gramów) żywe niemowlę płci żeńskiej, zdrowe, dobrze uformowane, płaczące spontanicznie. Po zawiązaniu i odcięciu pępowiny przystąpiliśmy do ekstrakcji łożyska, które usunęliśmy w stanie nienaruszonym, wraz z większą częścią błon". Krawędzie przeciętej macicy obficie krwawiły i nie można było zahamować krwawienia za pomocą szwów. Porro zauważył, że: „dzięki Opatrzności zrobiliśmy wcześniej wszystko, co było potrzebne do usunięcia macicy; w przeciwnym razie pacjentka z pewnością umarłaby". Dalej napisał: „Macicę odsunięto od rany brzucha i na wysokości ujścia wewnętrznego silnie zaciągnięto drucianą pętlę i po całkowitym odcięciu dopływu krwi do macicy odcięto powyżej podwiązania. Następnie przystąpiłem do toalety jamy otrzewnowej za pomocą karbolizowanych gąbek Listera, usunąłem skrzepy krwi, a następnie kikut macicy wyprowadziłem w dolnej część rany brzucha. Pooperacyjny przebieg charakteryzował się zapaleniem sromu i pochwy, owrzodzeniem kości krzyżowej i ropieniem rany brzucha, a także infekcją w moczu. Pętlę nad gangrenową częścią kikuta macicy usunięto czwartego dnia, podobnie jak drenaż pochwy" (ryc. 3). Przeżyły matka i niemowlę. Pod koniec publikacji Porro zamieścił rycinę Julii Cavillini podczas rekonwalescencji oraz preparatu usuniętej macicy. Wkrótce potem na kongresie medycznym w Turynie Porro oznajmił: „Wierzę, że ten dzień jest niedaleki, w którym nauki

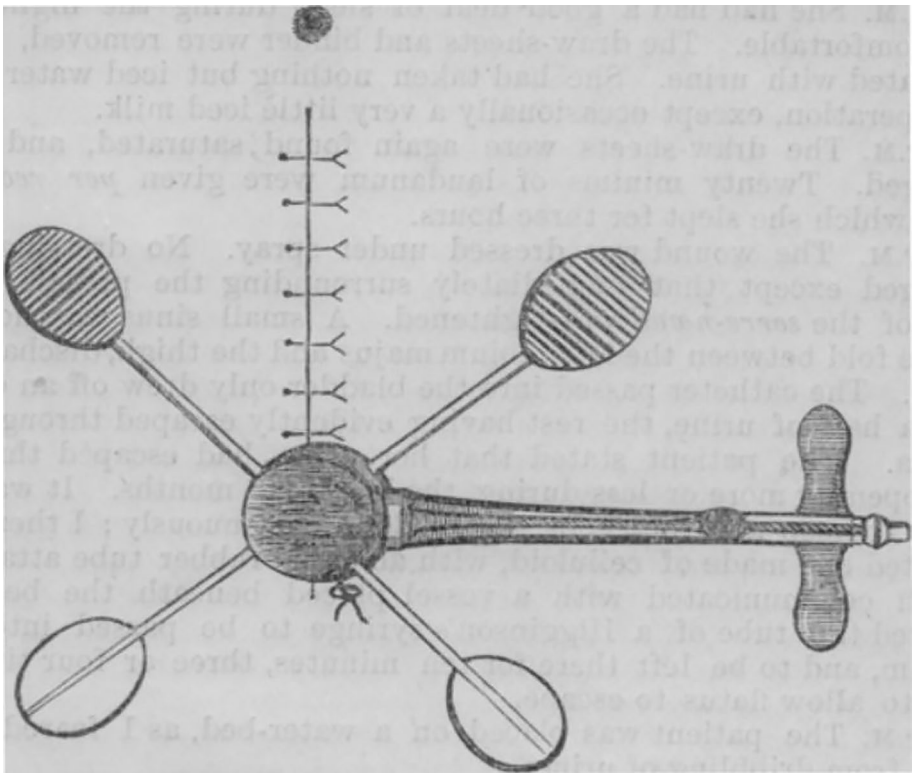

Rycina 3. Założona pętla oraz szpilki unieruchamiające kikut szyjki w dolnej części rany brzucha

medyczne wydadzą ważne oświadczenie, że bezpieczna jest amputacja macicy i jajników w każdym przypadku cesarskiego cięcia".

Wkrótce próba przeprowadzenia tej operacji została podjęta przez doktorów: Inzaniego z Parmy, Hegara z Fryburga i Previtaliego z Bergamo. Ponieważ w każdym z tych przypadków pacjentka w czasie operacji była już w stanie prawie beznadziejnym, to nic dziwnego, że żadna z nich nie przeżyła. Te niepowodzenia nie zraziły profesora J. Spätha z Wiednia oraz jego kolegów, profesorów Carla Brauna i Gustava Brauna, którzy docenili znaczenie tej procedury. Ponieważ dobrze znali wysoki odsetek śmiertelności matek związany z wykonywaniem cięcia cesarskiego starymi metodami, bez oporów zdecydowali się ją zaadaptować. Pierwsza okazja nadarzyła się w czerwcu 1877 roku. Profesor Späth 22 czerwca podjął się wówczas wykonania tej operacji u 40-letniej ciężarnej z osteomalacją. W szpitalu pacjentka była przygotowywana do operacji przez dwadzieścia cztery dni. Sama operacja odbyła się bez powikłań, a położnica szybko powróciła do pełnego zdrowia.

26 stycznia 1884 roku w *The British Medical Journal* ukazał się artykuł dra Clementa Godsona, w którym w sposób niezwykle szczegółowy przedstawił przebieg wykonywanego przez siebie cięcia cesarskiego metodą Porro. Ze względu dużą ilość zamieszczonych tam zarówno szczegółów dotyczących samej operacji, jak i postępowania przed- i pooperacyjnego, postaram się w skrócie przedstawić wyżej wymieniony opis operacji [8].

Przypadek dotyczy 24-letniej karlicy Clary S., która w wieku 4 lat została przejechana przez powóz na ulicy. W trakcie wypadku doznała zmiażdżenia kości miednicy. W beznadziejnym stanie została natychmiast przewieziona do *Guy's Hospital* i trafiła pod opiekę dra Arthura Durhama, który tak opisuje jej pobyt w jego oddziale: „Stwierdzono, że miednica została zmiażdżona, a dziecko było najwyraźniej w beznadziejnym stanie. Jednak przeżyła; nastąpiło ropienie; usunąłem kość łonową z jednej strony, z innymi fragmentami, oraz guz kulszowy i innymi fragmentami kości z drugiej strony. Nie oczekiwano, że będzie żyć dłużej niż kilka dni po operacji; ale ku zaskoczeniu wszystkich wyzdrowiała bez jakikolwiek złych objawów. Dokładnej ilości usuniętych kości nie potrafię określić, ale było to co najmniej kilka fragmentów. Dziecko zostało wypisane 2 sierpnia; po tym jak wszystkie rany były zagojone."

Po operacji zaczęła chodzić o kulach — nie było śladu jakiejkolwiek deformacji rachitycznej. Kręgosłup prezentował naturalne krzywizny — z wyjątkiem odcinka lędźwiowego, gdzie naturalnie występująca w tej sytuacji przednia krzywizna uległa znacznemu wydłużeniu. Wydawało się, że kość krzyżowa jest przesunięta do tyłu

w miejscu połączenia z ostatnim kręgiem lędźwiowym. Kość ogonowa była zagięta niemalże pod kątem prostym, w kierunku kości krzyżowej. Lewy staw biodrowy był zesztywniały, kość udowa była umieszczona nieco bardziej niż pod kątem prostym z tułowiem. Z powodu tej deformacji pacjentka mogła chodzić tylko pochylona do przodu i opierając się na końcach kości palców lewej stopy, miednica natomiast obracała się w tym czasie ku dołowi, w tę samą stronę. Mięśnie lewej kończyny dolnej były znacznie słabiej rozwinięte niż te z prawej strony, ale kości wydawały się równej długości. Okolice lędźwiowe i krzyżowe pokrywały stare blizny, niektóre przylegały do leżącej poniżej kości — podobno było to wynikiem odleżyn, które nastąpiły po wypadku. Była też duża blizna nad górną częścią lewej kości udowej i mniejsza nad krętarzem wielkim po przeciwnej stronie. Wysokość pacjentki wynosiła 4 stopy i 4 cale; jej waga (nie podczas ciąży) to 5 stonów [1 ston (kamień) odpowiada 6,35 kilograma i 4 funty]. Wymiary miednicy były następujące:

Między kolcami biodrowymi	13,7 cm
Pomiędzy grzebieniami biodrowymi (sprzężna zewnętrzna)	10,2 cm
Od dolnej granicy spojenia do końca kości ogonowej	7,6 cm
Wymiar dwukulszowy	2,5 cm
Conjugata vera	3,8 cm

Dalej dr Clement Godson tak opisuje ten przypadek: „Po raz pierwszy zobaczyłem ją u siebie 20 listopada 1882 roku. Ustaliliśmy, że ostatnia miesiączka miała miejsce przed 9 marca i dopiero wtedy doszło do stosunku, więc była absolutnie pewna, kiedy zaszła w ciążę. Obliczając 275 dni od tej daty, termin porodu przypadałby na 9 grudnia. Podczas badania palpacyjnego stwierdziłem, że głowa jest położona w prawej okolicy biodrowej, ale nie można było wyczuć kończyn. *Per vagianam* nie można było dosięgnąć szyjki macicy i nie można było wyczuć żadnej części płodu. Bez wahania zdecydowałem się wykonać operację Porro tak szybko, jak tylko będę mógł dokonać niezbędnych przygotowań.

Jelita dobrze oczyszczono olejem rycynowym, a 27 listopada rano w dniu, w którym zaplanowano operację, dodatkowo wykonano lewatywę z mydłem i wodą. Nie podano żadnego pożywienia, z wyjątkiem pół uncji esencji wołowej o 8 rano. Pacjentka został umieszczona na stole operacyjnym o godzinie 14:30.

Podczas operacji byli obecni jako obserwatorzy doktorzy: Maithews Duncan, Greenhalgh i Burohell, panowie Alfred Cooper, Walter Griffith, Gripper, Vogan i Dagg. Gazowy podtlenek azotu i eter zostały podane przez pana Millsa. Doktor Knowsley Thornton uprzejmie zobowiązał się do udzielania mi pomocy. Pan Mason przejął kontrolę nad instrumentami i był przygotowany na przyjęcie dziecka. Brzuch najpierw umyto roztworem kwasu karbolowego (1 na 40), rozpylacz karbolowy włączono i po wprowadzeniu cewnika, aby upewnić się, że pęcherz jest pusty i odnotować jego dokładną pozycję w brzuchu, rozpocząłem cięcie. Rozciągało się ono od około 2 cali poniżej pępka do około 2 cali powyżej spojenia łonowego. Kilka naczyń powłok brzusznych zostało zabezpieczonych kleszczykami uciskowymi Spencera Wellsa. Macica została odsłonięta, jej przednia powierzchnia była bardzo sina, co sugerowało, że łożysko było przymocowane do tej ściany; i dlatego zrobiłem, możliwie jak najniżej — to jest mniej więcej w dolnej trzeciej części macicy — małe nacięcie, ale na tyle duże, że mogłem wprowadzić palec. Przecięta żyła zaczęła krwawić i ukazały się błony płodowe. Natychmiast włożyłem czubki palców wskazujących i na tępo otworzyłem macicę poprzecznie. Nie było żadnego oporu. Ta manipulacja nie spowodowała pęknięcia błon; dlatego znając dokładną pozycję płodu, włożyłem rękę do prawego dołu biodrowego i bez trudności chwytając za szyję wydobyłem dziecko. Ale nie od razu wykazywało oznaki witalności, dopiero jak na twarz i klatkę piersiową prysnęło trochę karbolizowanej wody, w której znajdowały się narzędzia, prawie natychmiast zapłakało mocno. Następnie zawiązałem pępowinę w dwóch miejscach, przeciąłem ją i przekazałem dziecko panu Masonowi. Kiedy byłem zajęty, pan Thornton wsunął lewą rękę do miednicy, tak aby uchwycić szyję macicy i kontrolować krwawienie. Następnie trzymając macicę lewą ręką, zastosowałem drucianą pętlę zaciskową Keberlego z prawej strony, tak aby objęła zarówno jajniki, jak i jajowody, a także macicę w okolicy ujścia wewnętrznego szyjki. Pętla została następnie zaciśnięta, a macicę z zawartym łożyskiem odciąłem nożyczkami. Prawie nie było krwawienia; gąbkę umieszczoną między jelitami usunąłem niezakrwawioną, jak również tę, która znajdowała się w zatoce Douglasa. Następnie, na świeżą powierzchnię kikuta szyjki nałożono sproszkowany nadchlorek żelaza, dwa zabezpieczone kołki zostały przełożone przez druciany węzeł, a pod nimi umieszczono mocną jedwabną nić dla większego bezpieczeństwa. Koniec dolnej części rany brzucha ciasno obszyto wokół kikuta szyjki macicy i zespolono za pomocą pojedynczego szwu z chińskiego jedwabiu. Osiem lub dziewięć podobnych szwów zastosowano w celu połączenia otrzewnej i powłok brzucha powyżej. Zastosowano opatrunek z gazy karbolowej i założono na to flanelowy bandaż. Pacjentka została następnie umieszczona w łóżku" [8]. Dziecko było płci żeńskiej, niezwykle duże, ważyło osiem i pół funta i mierzyło dwadzieścia cali długości. Było energiczne i dobrze odżywione.

W dalszych zapiskach z 28 grudnia czytamy, że „rana brzucha mierzyła zaledwie 4 cale i była głęboka na półtora cala. Wszystkie wycieki ustały. Pacjentka mogła chodzić bez dyskomfortu, a dziś opuściła kwaterę. Kazano jej nosić pasek. 1 sierpnia tego roku (1883) miałem okazję ją zobaczyć. Pojawiła się w doskonałym

zdrowiu i powiedziała, że nigdy w życiu nie czuła się lepiej. Nie miesiączkowała. Na brzuchu nie było widać prawie żadnej blizny i nie było zagłębienia w miejscu umieszczenia kikuta szyjki.

Doktor Grigg z Londynu pogratulował drowi Godsonowi sukcesu. Według niego „różnica między operacją Porro a operacją doktora Godsona była tak wielka, że tę ostatnią można niemal nazwać nową operacją. Sposób przyjęty przez dra Godsona, polegający na przecięciu macicy w poprzek, nieusuwanie łożyska i utrzymywanie kikuta szyjki na zewnątrz, zdecydowanie zmniejszył ryzyko wystąpienia powikłań. Głównym zagrożeniem w operacji Porro jest przecięcie moczowodów. W metodzie działania dra Godsona to niebezpieczeństwo zostało znacznie zmniejszone, jeśli nie całkowicie usunięte".

Według większości ówczesnych położników zalety wynikające z operacji Porro w stosunku do starego cięcia cesarskiego były następujące:

1. Usunięcie macicy i wyprowadzenie kikuta szyjki na zewnątrz powodowało, że „nie ma niebezpieczeństwa krwawienia do jamy otrzewnej ani — jak to wcześniej bywało — odchodów przez naciętą ścianę macicy". W czasie operacji „ryzyko" dużego krwotoku jest znacznie mniejsze; albowiem „gdy tylko szyjka macicy zostanie ściśnięta, ustaje i można to zrobić bardzo szybko".
2. Jeśli wystąpiło krwawienie z kikuta szyjki, będącego poza jamą macicy, „było to zaletą, której nie posiadały metody wewnątrzotrzewnowe".
3. Po usunięciu macicy i jajników unika się niebezpieczeństwa związanego z kolejną ciążą.

Operacja Porro zrewolucjonizowała cięcie cesarskie. Pomimo że na przeprowadzone w ciągu kilku lat 134 takie operacje odnotowano przeżycie tylko 59 kobiet, a 75 zgonów, to efekty tej operacji były bardzo korzystne, zwłaszcza w porównaniu z wynikami poprzednio stosowanych metod. W szpitalach wiedeńskich przez sto lat nie doszło bowiem do powrotu do zdrowia po cesarskim cięciu u żadnej pacjentki; a „w trzech ostatnio przeprowadzonych w ciągu tygodnia przez profesora Carla Brauna przypadkach operacji Porro, wszystkie pacjentki przeżyły". W tym samym okresie we Włoszech „stare" cięcia cesarskie prawie zawsze kończyły się śmiercią matki. Natomiast pośród 53 operowanych metodą Porro, prawie połowa (23) zakończyła się sukcesem, mimo że operację wykonywało aż trzydziestu pięciu różnych chirurgów. We Francji profesor Tarnier jako pierwszy przeprowadził 20 maja 1879 roku operację Porro w założonej przez Jean Louis Baudelocque paryskiej klinice położniczej Maternité. Pomimo że stan pacjentki był „najbardziej niekorzystny, mimo to wyzdrowiała". W Pradze profesor Breisky czterokrotnie przeprowadzał operację Porro; „w każdym przypadku kobieta wyzdrowiała, a dziecko zostało uratowane". Jednym z punktów, na które nalegał dr Breisky, było podjęcie operacji bezpośrednio przed rozpoczęciem porodu oraz przeprowadzenia antyseptyki w najdrobniejszych szczegółach. Nie stosował drenażu.

Fischer zaproponował, aby przed wykonaniem cięcia cesarskiego metodą Porro bardzo dokładnie przygotować pacjentkę. Według niego przed rozpoczęciem operacji należy [9]: „zadbać o dokładne wyjałowienie ścian jamy brzusznej poprzez umycie wodą z mydłem, a następnie roztworem chlorku rtęci ($HgCl_2$) (sublimat) w roztworze 1:500. Krocze i pochwę należy umyć płynem karbolowym w rozcieńczeniu 1:50 oraz dokładnie opróżnić pęcherz moczowy i jelito dolne". Po takim postępowaniu „dziecko zostało wyjęte żywe i zdrowe, pacjentka zniosła operację dobrze, a rana brzucha i kikut zagoiły się bez tworzenia przetoki i absolutnie bez ropienia. Po trzech tygodniach od operacji matka zaczęła karmić piersią swoje dziecko, przy dużym strumieniu mleka".

Wkrótce pojawiły się modyfikacje tej operacji.

Konflikt interesów

Autorzy nie zgłaszają konfliktu interesów.

ABSTRACT

Nowadays, cesarean section has become a common procedure and is considered safe. It even happens to be the patient's preferred alternative to natural childbirth. However, this condition has been around for a relatively short time. In the past, cesarean sections virtually in every case ended in the death of both mother and child. This situation was changed by Eduardo Porro. In 1869, during a cesarean section, he decided to intraoperatively remove the uterus along with the adnexa. The delivery was a spectacular success for the time — both mother and child survived. Eduardo Porro continued to refine his method, forever going down in the in the history of obstetrics.

Key words: cesarean section; hysterectomy; intrapartum hysterectomy; Eduardo Porro

Gin. Perinat. Prakt. 2022; 7, 4: 189–195

Piśmiennictwo

1. Harris RP. Results of the first fifty cases of „caesarean ovariohysterectomy", 1869-1880. Am J Med Sci. 1880; 80: 129.
2. Young JH. Caesarean section. The history and development of the operation from earliest times. HK Lewis & Co., London 1944.
3. Todman D. Eduardo Porro (1842 – 1902) and the Development of Caesarean Section: A Reappraisal. Internet J Gynecol Obstet. 2006; 7: 1–5, doi: 10.5580/222a.
4. Ellis H. James Blundell, pioneer of blood transfusion. Br J Hosp Med (Lond). 2007; 68(8): 447, doi: 10.12968/hmed.2007.68.8.24500, indexed in Pubmed: 17847699.
5. Storer HR. Successful removal of the uterus and both ovaries, by abdominal section, the tumor fibro-cystic, weighing thirty-seven pounds. Atlanta Med Surg J. 1866; 7B(2): 90, indexed in Pubmed: 35823998.
6. Storer HR. Cases illustrative of the diseases of women. The Boston Medical and Surgical Journal. 1865; 71(24): 469–479, doi: 10.1056/nejm186501120712401.
7. Porro E. Della amputazione utero-ovarica come complemento di taglio cesereo. Fratelli Rechiedei, Milan 1876: 23–35.
8. Godson C. Porro's operation. Br Med J. 1884; 1(1204): 142–159, doi: 10.1136/bmj.1.1204.142, indexed in Pubmed: 20750799.
9. Fischer LG. Osteomalacic pelvis, full term pregnancy. Porro's operation. Ind Med Gaz. 1911; 46(6): 219–220, indexed in Pubmed: 29005511.